FACULTÉ DE MÉDECINE DE PARIS

ANNÉE 1969

THÈSE

N° 683

POUR LE

DOCTORAT EN MÉDECINE

(DIPLOME D'ÉTAT)

PAR

SCHAEFFER Annette

Née le 15 Décembre 1938, à Suresnes (Seine)

Interne des Hôpitaux de Paris

Présentée et soutenue publiquement le *10 Juin 1969*

A PROPOS DE DEUX CAS DE FISTULES ARTÉRIO-VEINEUSES INTRA RÉNALES IDIOPATHIQUES

Président : M. L. ORCEL, Professeur

PARIS — 1969

PHOTOS HORS TEXTE

FACULTÉ DE MÉDECINE DE PARIS

ANNÉE 1969 N°

THÈSE

POUR LE

DOCTORAT EN MÉDECINE

(DIPLOME D'ÉTAT)

PAR

SCHAEFFER Annette

Née le 15 Décembre 1938, à Suresnes (Seine)

Interne des Hôpitaux de Paris

Présentée et soutenue publiquement le *10 Juin 1969*

A PROPOS DE DEUX CAS DE FISTULES ARTÉRIO-VEINEUSES INTRA RÉNALES IDIOPATHIQUES

Président : M. L. ORCEL, Professeur

PARIS — 1969

PHOTOS HORS TEXTE

UNIV.
LEIDEN
BIBL.

PROFESSEURS HONORAIRES :

MM. ALAJOUANINE (T.), BENARD (H.), BERNARD (E.), BINET (L.), BULLIARD (H.), CATHALA (J.), CHABROL (E.), CHAILLEY-BERT (P.), CHEYMOL (J.), COSTE (F.), DEBRE (R.), DECHAUME (M.), GAILLARD (H.), GAUDARD d'ALLAINES (F. de), GENNES (L. de), GIROUD (A.), HAZARD (R.), HEUYER (G.), LACOMME (M.), LAMY (M.), LAROCHE (G.), LELONG (M.), LEVY (Melle J.), LEVY-SOLAL (E.), LIAN (C.), MADURO (R.), MARCHAL (G.), MATHIEU (P.), MONOD (R.), MOREAU (R.), MOULONGUET (P.), PASTEUR VALLERY-RADOT, PETIT-DUTAILLIS (D.), PIEDELIEVRE (R.), QUENU (J.), RENARD (G.), SENEQUE (J.), STROHL (A.), TANON (L.), TURPIN (R.), VERNE (J.).

DOYEN . . . . . Georges BROUET

1er ASSESSEUR . . . . .) Daniel BARGETON
2è ASSESSEUR . . . . . (Jean GOSSET

A.- CHAIRES DE SCIENCES FONDAMENTALES

	MM.
Anatomie	DELMAS (A.)
-	HUARD (P.)
à titre personnel	CABROL (Ch.)
- -	OLIVIER (G.)
Anatomie et Cytologie pathologiques . . .	DELARUE (J.)
à titre personnel	NEZELOF (Ch.)
- -	ORCEL (L.)
Biochimie médicale	JAYLE (M.F.)
- -	DESGREZ (P.)
- -	POLONOVSKI (J.)
Chimie Pathologique	SCHAPIRA (G.)
à titre personnel	CARTIER (P.)
- -	DREYFUS (J.Cl.)
Biologie médicale (à titre personnel). . .	BOURLIERE (F.)
- - . . .	HARTMANN (L.)

Digitized by the Internet Archive
in 2026

https://archive.org/details/IA41552201_0019

Biophysique médicale	BUGNARD (L.)
- -	DJOURNO (A.)
- -	DOGNON (A.)
à titre personnel	KELLERSHOHN (L.)
- -	GOUGEROT (L.)
- -	ROUCAYROL (J.Cl.)
Cancérologie expérimentale	MATHE (G.)
Génétique fondamentale	LEJEUNE (J.)
Histologie et Embryologie	COUJARD (R.)
- -	TUCHMANN-DUPLESSIS (H.)
à titre personnel	RACADOT (J.)
Microbiologie	FASQUELLE (R.)
Bactériologie et Virologie	TOURNIER (P.)
à titre personnel	BARBIER (P.)
Parasitologie	LARIVIERE (M.)
Pathologie expérimentale et comparée . .	MERKLEN (F.P.)
à titre personnel	LOEPER (J.)
Pharmacologie	BOISSIER (J.R.)
-	LECHAT (P.)
Physiologie	BARGETON (D.)
-	MALMEJAC (J.)
-	PARROT (J.)
à titre personnel	DEJOURS (P.)
Physiologie et biologie appliquée aux sports	SCHERRER (J.)

B. - CHAIRES DE SCIENCES CLINIQUES

1°) MEDECINE

Biologie médicale	FAUVERT (R.)
Histoire de la Médecine et de la Chirurgie	COURY (Ch.)
Hygiène et Médecine préventive	BOYER (J.)
Médecine du Travail	DESOILLE (H.)
Médecine légale, droit médical et déontologie	DEROBERT (L.)
Pathologie exotique	BRUMPT (L.C.)
Pathologie médicale	BUGE (A.)
- -	BRICAIRE (H.)
- -	CORNET (A.)

Pathologie médicale	HOUSSET (E.)
– –	LAROCHE (Cl.)
à titre personnel	AZERAD (E.)
– –	BOUR (H.)
– –	BROCARD (H.)
– –	CAROLI (J.)
– –	FACQUET (J.)
– –	LAMBLING (A.)
– –	LAUNAY (Cl.)
– –	PAYET (H.)
– –	PERRAULT (M.)
– –	SIGUIER (F.)
– –	WORMS (R.)
– –	BOUVIER (J.)
Pathologie respiratoire	TURIAF (J.)
Pathologie et Thérapeutique générales . .	MAURICE (P.)
Thérapeutique appliquée	MARCHE (J.)
Thérapeutique	LAMOTTE (M.)

CHAIRES ET CLINIQUES :

Clinique cardiologiques (Boucicaut) . . .	LENEGRE (J.)
– – (Broussais) . . .	SOULIE (P.)
Clinique dermatologique (Saint-Louis) . .	DUPERRAT (F.)
Clinique des maladies cutanées et syphilitiques (Saint-Louis)	DEGOS (R.)
Clinique endocrinologique (Pitié)	DECOURT (J.)
Clinique des maladies infectieuses (Claude-Bernard)	MOLLARET (P.)
à titre personnel	BASTIN (R.)
Clinique des maladies mentales et de l'encéphale (Sainte-Anne)	DELAY (J.)
à titre personnel (neuro-psychiatrie)	PICHOT (P.)
Clinique des maladies du système nerveux (Salpêtrière)	CASTAIGNE (P.)
Clinique neurologique (Salpêtrière) . . .	GARCIN (R.)
à titre personnel	LHERMITTE (F.)
Clinique de neuro-psychiatrie infantile (Salpêtrière)	MICHAUX (L.)

Clinique des maladies du sang (Broussais)	BERNARD (J.)
à titre personnel (hématologie)	ANDRE (R.)
- - -	BOUSSER (J.)
- - -	DREYFUS (B.)
Cliniques médicales .. (Bicêtre	DEPARIS (M.)
(Broussais	MILLIEZ (P.)
(Cochin	PEQUIGNOT (H.)
(Hôtel-Dieu . . .	BARIETY (M.)
(Pitié	DREYFUS (G.)
(Saint-Antoine . .	BOUDIN (G.)
(- . .	CONTE (M.)
(- . .	KOURISLKY (R.)
Clinique médicale propédeutique (Broussais)	JUSTIN-BESANCON (L.)
Clinique thérapeutique médicale (St Antoine)	LEMAIRE (A.)
Clinique et Séméiologie médicales (Antoine-Chantin)	DOMART (A.)
Séméiologie médicale (Lariboisière) . . .	BOUVRAIN (Y.)
- - (Pitié)	RAMBERT (P.)
- - (Rothschild)	WOLFROMM (R.)
Clinique d'Hydrologie et de Climatologie (Bichat)	DEBRAY (Ch.)
à titre personnel	GIBERTON (A.)
Clinique médico-sociale du diabète sucré et des maladies métaboliques (Hôtel-Dieu)	DEROT (M.)
Clinique néphrologique (Necker)	HAMBURGER (J.)
à titre personnel	RICHET (G.)
- -	CROSNIER (J.)
Clinique de Génétique médicale (Enfants-Malades)	ROYER (P.)
Clinique des maladies des enfants (Enfants-Malades)	MOZZICONACCI (P.)
Clinique médicale infantile et de pédiatrie sociale (Enfants-Malades)	MARIE (J.)
Clinique de pédiatrie (Trousseau)	BRISSAUD (H.)
à titre personnel	LESOBRE (R.)
Clinique de pédiatrie et de puériculture (Saint Vincent de Paul)	THIEFFRY (S.)

Hygiène et Clinique de la première enfance (Trousseau)	LAPLANE (R.)
à titre personnel	POLONOVSKI (Cl.)
Clinique de pneumo-phtisiologie (Laennec)	BROUET (G.)
à titre personnel	KREIS (B.)
– –	MEYER (A.)
Clinique de rééducation motrice	GROSSIORD (A.)
Electroradiologie	LEDOUX-LEBARD (M.)
–	LEFEBVRE (J.)
Radiologie médicale	DESGREZ (H.)
oà titre personnel	FISCHGOLD (H.)
– –	TUBIANA (M.)
– –	CHERIGIE (E.)
Clinique de rhumatologie médicale et sociale (Cochin)	DELBARRE (F.)
Clinique rhumatologique (Lariboisière) . .	SEZE (S. de)
Clinique toxicologique (Fernand-Widal) . .	GAULTIER (M.)

2°) CHIRURGIE

Anesthésiologie	VOURC'H (G.)
Pathologie chirurgicale	LAURENCE (G.)
– –	KUSS (R.)
– –	N...
à titre personnel	RAMADIER (J.)
Physiologie et pathologie obstétricales . .	MORIN (P.)
Technique chirurgicale et chirurgie expérimentale	MONSAINGEON (A.)

CHAIRES DE CLINIQUES :

Clinique carcinologique (Gustave-Roussy)	DENOIX (P.)
Clinique carcinologique chirurgicale (Necker)	REDON (H.)
à titre personnel	BREHANT (J.)

Cliniques chirurgicales	(Beaujon	LORTAT-JACOB (J.L.)
	(-	BAUMANN (J.)
	(Cochin	LEGER (L.)
	(Hôtel-Dieu . .	PATEL (J.)
	(Saint-Antoine	GOSSET (J.)
	(Salpêtrière . .	SICARD (A.)
	(Tenon	OLIVIER (Cl.)
Clinique thérapeutique chirurgicale (Vaugirard)		ROUX (M.)
Séméiologie et clinique chirurgicales (Broussais)		POILLEUX (F.)
Séméiologie et clinique chirurgicales (Saint-Louis)		DEBEYRE (J.)
Clinique chirurgicale orthopédique et traumatologique (Cochin)		MERLE d'AUBIGNE (R.)
Clinique chirurgicale orthopédique et traumatologique (Foch)		PADOVANI (P.)
Clinique chirurgicale orthopédique et traumatologique (Beaujon)		CAUCHOIX (J.)
Clinique traumatologique et orthopédique (Raumond-Poincaré)		JUDET (R.)
Clinique de chirurgie infantile et orthopédique (Enfants-Malades)		FEVRE (M.)
à titre personnel		CHIGOT (P.L.)
Clinique de chirurgie cardio-vasculaire (Broussais)		DUBOST (Ch.)
Clinique de chirurgie thoracique (Laennec)		MATHEY (J.)
à titre personnel		GAUDART D'ALLAINES (Cl. de)
Clinique chirurgicale et gynécologique (Broca)		HUGUIER (J.)
Clinique obstétricale (Baudelocque)		LEPAGE (F.)
- - (Saint Antoine) . . .		MERGER (R.)
Clinique obstétricale et gynécologique (Port-Royal)		VARANGOT (J.)
Clinique de neuro-chirurgie (Pitié)		DAVID (M.)
à titre personnel		LEBEAU (J.)
Clinique ophtalmologique (Cochin)		BREGEAT (P.)
- - (Hôtel-Dieu) . . .		OFFRET (G.)

Clinique oto-rhino-laryngologique (Lariboisière)	AUBRY (M.)
Clinique stomatologique (Salpêtrière) . .	CERNEA (P.)
Clinique urologique (Cochin)	ABOULKER (P.)
- - (Necker)	COUVELAIRE (R.)

C. - PROFESSEURS SANS CHAIRE

Anatomie	GILLOT (Cl.)
Anatomie pathologique	GOUYGOU (Ch.)
Bactériologie	CHRISTOL (D.)
Bactériologie	LE MINOR (L.)
Biochimie médicale	(CARTIER (P.) (GONNARD (P.) (NORDMANN (J.)
Chirurgie	CERBONNET (G.)
Hématologie	(BESSIS (M.) (BILSKI-PASQUIER (G.)
Hygiène	(BLANCHER (G.) (CORRE HURST (Mme L.)
Médecine légale	(CECCAL (P.) (HADENGUE (A.) (FOURNIER (E.)
Médecine générale	AUSSANNAIRE (M.)
Maladies infectieuses	DUPONT (V.)
Neuro-psychiatrie	TARDIEU (G.)
Pédiatrie	ROSSIER (A.)
Physique médicale	(COURSAGET (J.) (GREMY (F.) (PELLERIN (P.)
Physiologie	(DURAND (J.) (GIRARD (Fr.) (HUGELIN (A.)
Stomatologie	CHAPUT (Mme A.)
Pharmacologie	SCHMITT (H.)

D. - PROFESSEURS DETACHES DANS LES UNIVERSITES ETRANGERES

Pathologie chirurgicale	RUDLER(J.) Pr.s.ch.

E. - PROFESSEURS ASSOCIES

Hormonologie	MORICARD (R.)
Statistique médicale et épidémiologie . . .	SCHWARTZ (D.)
Néphrologie	MAXWELL (M.)

Secrétaire général de la Faculté	M. LENA (J.)
Conseiller administratif	Melle CHAINTREUIL (G.)
Conservateur en Chef de la Bibliothèque. Conservateur du Musée d'Histoire de la Médecine	Mr le Docteur HAHN (A.)
Conservateurs	Mme FORGET (F.) Melles DUMAITRE (P.), LAURENT (H.), LENOIR (G.)
Bibliothécaires	Mmes CONTET (J.) Melles DUROZOY (M.F.), ROBERGE (D.), LE QUANG LINH (G.), REUGE (M.)

A mes parents

A ma soeur

A mon beau-frère

A Monsieur le Professeur Louis ORCEL

qui nous a fait le grand honneur d'accepter la présidence de cette thèse, après nous avoir initiée à l'anatomie pathologique.

Nous lui exprimons notre profonde gratitude.

A Monsieur le Professeur Fred SIGUIER
Médecin de l'Hôpital Cochin
Chevalier de la Légion d'Honneur

qui nous a enseignée, conseillée
continuellement durant le long séjour
passé dans son service.

Qu'il veuille bien trouver ici
la preuve de notre grande admiration.

A Monsieur le Professeur Agrégé François POTET

qui nous a guidée sans cesse
dans l'élaboration de cette thèse.

Nous l'assurons de notre sincère
reconnaissance.

A nos Maîtres dans les hôpitaux

Externat :

- Monsieur le Professeur DAVID
- Monsieur le Professeur SIGUIER
- Monsieur le Professeur BOUSSER
- Monsieur le Professeur DEROT
- Monsieur le Docteur CATINAT

Internat :

- Monsieur le Docteur EVEN
- Monsieur le Professeur Agrégé BERTHAUX
- Monsieur le Professeur BOUVIER
- Monsieur le Professeur ORCEL
- Monsieur le Professeur DELBARRE
- Monsieur le Docteur LIEVRE
- Monsieur le Docteur GALMICHE

Nous avons examiné à quelques mois d'intervalles, deux pièces de néphrectomie provenant du service de Monsieur le Professeur ABOULKER et présentant, chacune, une fistule artério-veineuse intra-rénale.

Nous rapportons ici ces deux observations et, en particulier, leur étude anatomo-pathologique.

Puis, après une revue de la littérature, concernant ces fistules artério-veineuses intra-rénales idiopathiques, nous en donnerons :

- les signes cliniques ;
- les signes radiologiques ;
- le traitement ;
- le diagnostic différentiel ;
- l'anatomo-pathologie ;
- et enfin le problème discuté de la pathogénie sera abordé.

Avant l'exposé de nos deux observations personnelles, il est nécessaire de faire une brève mise au point de terminologie :

- "anévrisme", "fistule", "anastomose" "artério-veineuse" ont tour à tour été employées pour définir une même anomalie, se caractérisant par une fuite de sang artériel dans les veines, fuite que MALLET appelle "diversion" et qui se fait à travers des communications anatomiques anormales.

Nous retiendrons, en ce qui nous concerne, le terme de fistule qui nous semble plus conforme aux lésions observées.

Celui d'anévrisme, en effet, évoque une idée de "dilatation" qui n'est pas toujours présente dans ces cas idiopathiques. Quant au terme "d'anastomose", il est employé de préférence pour définir des shunts existant normalement.

Par "fistule artério-veineuses", nous entendons, par conséquent, la communication permanente entre systéme artériel et veineux par des vaisseaux anormaux.

Le qualificatif "idiopathique" que nous avons utilisé trouvera une justification au chapitre de la pathogénie.

Mais précisons d'emblée qu'il existe deux groupes de fistules artério-veineuses du rein :

a - les secondaires :

- à un traumatisme
- à une infection
- à une néoplasie rénale.

b - les idiopathiques pour lesquelles ont été élaborées diverses hypothèses pathogèniques :

- malformations congénitales ?
- rupture d'un anévrisme artériel dans une veine ?

° °

°

OBSERVATION n° 1

Monsieur V...., 33 ans, est hospitalisé le 28.3.67 pour une hématurie (précédée 15 jours auparavant d'une angine).

Il s'agit d'un mongolien dont l'interrogatoire se révèle particulièrement difficile.

1 - Dans les antécédents, on peut noter :

- en 1957 et 1965 : deux épisodes hématuriques
- en 1965, une divulsion pour maladie du col vésical.
- il n'existe aucun antécédent de traumatisme rénal ni d'intervention sur le rein.

2 - A l'examen clinique :

- l'examen génito-urinaire est strictement normal.
- examen cardio-vasculaire également normal :
  - . tension artérielle : 130 - 90
  - . coeur régulier ; pas de souffle.
  - . la radio pulmonaire met en évidence un coeur de volume normal.
  - . pas d'anomalie sur l'électro-cardiogramme.

3 - Examens complémentaires:

- la cystoscopie confirme l'origine rénale de l'hématurie et précise qu'il s'agit d'une hématurie rénale droite.
- urée sanguine = 0,35 g/l
- urographie intra-veineuse (photo n°
  - . bonne secrétion rénale des deux cotés.

. morphologie pyélo-calicielle :

- normale à gauche

- à droite, par contre, il existe une anomalie morphologique des calices moyens et inférieurs qui sont :

+ insuffisamment opacifiés, ceci pouvant correspondre à la présence des caillots

+ désorientés, semblant refoulés excentriquement , ce qui fait évoquer une néoformation intra ou extra-pyélique.

. uretères et vessie normaux.

- l'urétéro-pyélographie -rétrograde droite met en évidence (photo n° 2) :

. une zone ovalaire , à contours réguliers, de tonalité homogène, non opacifiée par le liquide de contraste et qui semble intra-pyélique.

Deux diagnostics sont alors évoqués :

- une tumeur papillaire du bassinet
- une lithiase pyélique radio-transparente.

- une artériographie rénale , par la technique de Seldinger est cependant demandée pour tenter de préciser le diagnostic ; elle révèle :

une fistule artério-veineuse du rein droit :

(photo n° 3) :

. l'artère rénale droite est dilatée et sinueuse et se jette dans une dilatation sacciforme de 1,5 cm de diamètre, à contours bien réguliers.

. le sac anévrysmal est drainé par une volumineuse veine rénale qui s'opacifie massivement dès la deuxième seconde

. au temps néphrographique, le sac reste opacifié et se situe au pôle inférieur du rein, juste sous le bassinet

4 - Le diagnostic de fistule artério-veineuse intra-rénale est donc posé :

- l'auscultation attentive permet alors de découvrir dans le quadrant supérieur droit de l'abdomen, un souffle d'intensité forte, de tonalité élevée, continu à renforcement systolique.
- le thrill n'est pas retrouvé.

5 - On complète les investigations para-cliniques par :

- un néphrogramme isotopique.
  . le rein droit est déficitaire fonctionnellement par rapport au rein gauche, avec réduction relative des index vasculaires secrétoires et excrétoires.
  . le réno-vasculogramme, par contre, ne met en évidence aucune différence significative des pentes et du remplissage vasculaire.
- le dosage de la rénine plasmatique est normal.
- la recherche de malformations associées, car il s'agit d'un mongolien, est négative (en particulier, angio-cardiographie normale).

Au terme de ces investigations, et devant l'existance d'une fistule artério-veineuse du pôle inférieur du rein droit, on décide une intervention chirurgicale.

6 - Intervention chirurgicale le 2.5.57.

Incision horizontale sous-costale droite, allant de la 11éme côte à l'ombilic. Section partielle du grand droit.

Ouverture du péritoine .

Rien d'anormal n'est noté dans la grande cavité.

Ouverture du feuillet postérieur de la séreuse.

Le rein est de taille normale.

Il ne présente aucune anomalie visible.

Par contre, la palpation permet de percevoir au niveau du pôle inférieur, un frémissement très intense, continu, à renforcement systolique.

On se porte alors au bord droit de la veine cave et on isole une volumineuse artère rénale, qui n'est, en fait, que la branche inférieure de la rénale car il existe par ailleurs une branche supérieure plus grêle.

Au-dessus de l'artère, et en arrière d'elle, partant de la partie inférieure du sinus rénal, on individualise une volumineuse veine qui se jette dans la veine rénale.

Un clampage de l'artère inférieure fait disparaître le frémissement instantanément, mais ce clampage entraîne des signes d'ischémie évidents au niveau des 2/5 éme inférieurs du rein.

On incise le bord externe du pôle inférieur du rein et l'on s'assure que la poche anévrismale est bien située dans ce pôle inférieur.

En effet, l'abord de cette poche est impossible par voie sinusale , car il existe à ce niveau un lacis vasculaire extrêmement riche, qui saigne malgré le clampage de l'artère et de la veine inférieure.

On lie les deux vaisseaux rénaux inférieurs et, dès lors, on fait une [illegible] , dont le territoire est facilement repéré grâce à la différence de couleur entre rein ischémié et rein sain.....

7 - Les suites opératoires.

- elles sont extremement simples.

- au 10 éme jour : l'urographie intra-veineuse de contrôle montre une très faible opacification des cavités pyélo-caliciellles droites.

- le malade est revu 6 mois plus tard :
    - pas de récidive de l'hématurie
    - tension artérielle toujours normale (130-80).
    - l'urographie intra-veineuse montre au niveau du rein droit :
        - une secrétion normale
        - le bassinet et les calices moyen et inférieur restent un peu désorientés mais cet aspect est fréquent après néphrectomie partielle.

OBSERVATION n° 2

Monsieur H...., 27 ans, est hospitalisé dans le service de Monsieur le Professeur ABOULKER le 23.10.65 pour une hématurie avec brûlures mictionnelles et épisode concommitant d'incontinence d'urine.

1 - L'interrogatoire met en évidence dans les antécédents :

- en 1960, la découverte d'un souffle systolique d'insuffisance mitrale sans aucun signe d'insuffisance cardiaque.
- des angines fréquentes
- une fièvre typhoïde (en 1960) compliquée d'hémorragie digestive.
- on ne note aucun antécédent chirurgical, ni traumatique.

2 - A l'examen clinique :

- examen génito-urinaire normal.
- il n'existe pas de souffle abdominal .
- l'examen cardio-vasculaire permet de noter :
  - . un souffle systolique de pointe à 5/10 ;
  - . irradiant dans l'aisselle et dans le dos.
  - . une tension artérielle normale à 135/65
  - . un pouls à 84.

Le reste de l'examen clinique est normal.

3 - Divers examens complémentaires sont pratiqués :

- cystoscopie : caillot moulé, accouché par l'orifice urétéral droit, confirmant l'origine rénale de l'hématurie.
- l'urographie intra-veineuse (U.I.V.) , faite en période hématurique met en évidence : un rein

droit muet alors que le rein gauche est normal.

- l'urétéro-pyélographie rétrograde (U.P.R.) (photo n° 4) note un aspect légérement marécageux de l'uretère droit dans sa parties supérieure et du bassinet, probablement en rapport avec la présence de caillots sanguins ?
- sur l'électrocardiogramme, enfin, existent des signes d'hypertrophie ventriculaire gauche.

Le malade sort 15 jours plus tard et doit être réhospitalisé pour une nouvelle urographie intra-veineuse avec clichés retardés.

4 - Malheureusement, il est perdu de vue jusqu'au 2.6.66, date de sa deuxiéme hospitalisation, motivée par la récidive de l'hématurie, associée, cette fois-ci, à des douleurs lombaires droites à irradiation descendante.

U.I.V. et U.P.R. montrent les mêmes aspects que précédemment.

On compléte alors le bilan par une artériographie rénale droite (méthode de Seldinger) (photo n° 5) :

- les clichés pratiqués montrent un aspect angiomateux au niveau de la branche polaire supérieure d'un tronc de l'artère rénale droite.

La partie proximale de cette artère parait retrécie mais il est difficile de l'affirmer en raison de l'utilisation d'une sonde courbe qui ne permet pas d'obtenir une bonne opacification de ce segment artériel.

Il n'est pas noté de retour veineux précoce.

5 - Le malade sort et est, à nouveau, perdu de vue jusqu'à sa 3 éme hospitalisation le 17. 4. 67 pour nouvelle hématurie.

6 - On décide alors d'intervenir chirurgicalement le 28. 4. 67.

Compte-rendu opératoire :

Incision de lombotomie sur la 11 éme côte . A l'ouverture de la loge rénale, on note un aspect ischémique des tissus péri-rénaux et du parenchyme rénal dans son ensemble.

Le bassinet et l'uretère sont très volumineux et gorgés de sang.

Libération du rein qui est amarré de court et se laisse mal extérioriser.

Dissection des élément de ce pédicule en ligatures [illegible]

A l'ouverture de la pièce de néphrectomie totale, il n'existe que des caillots et pas de tumeur.

On ne fait donc pas d'urétérectomie totale.....

7 - Les suites opératoires sont bonnes, il n'y a , en particulier, aucun problème cardiaque.

Ce malade est cependant mis à titre systématique à l'Extencilline étant donné l'existence d'une insuffisance mitrale qui est probablement d'origine rhumatismale.

Mais quelques mois plus tard, décès brutal du malade. L'autopsie ne retrouve aucune cause à cette mort. Il faut noter à ce sujet que :

- il n'a pas été retrouvé de lésions mitrales ;
- que le rein restant ne présentait aucune anomalie ;
- qu'il n'a pas été retrouvé de malformation vasculaire cérébrale pouvant expliquer ce décès subit.

ETUDE ANATOMO - PATHOLOGIQUE

Observation n° 1 (Monsieur V.....)

A - Etude macroscopique de la pièce de néphrectomie polaire inférieure.

Elle met en évidence une cavité vasculaire contournée et complexe, située au niveau d'un espace entre deux pyramides.

Cette cavité a été explorée par des coupes en série tous les 100 microns , soit 44 coupes.

A partir de celles-ci, nous avons fait une reconstitution graphique de la fistule artério-veineuse (fig. n° 6).

[illegible]

Il s'agit de la méthode de LISON (79), publiée en 1937 mais modifiée au moyen d'un appareillage destiné à simplifier les opérations (DELARUE) (16).

- le premier temps de la reconstitution consiste en la réalisation de dessins agrandis des coupes histologiques. Nous avons utilisé une échelle d'agrandissement x 13. Ces dessins ont été faits sur des feuilles de rhodoïd et ne reproduisent que les contours des vaisseaux.

- on se heurte, là, à un premier écueil : il est techniquement impossible, semble-t-il, d'établir un point de repère dans le bloc de paraffine, qui persiste sur les lames. Ce repère serait en effet necessaire pour obtenir une superposition et une orientation correcte des dessins ; celles-ci ne peuvent donc être qu'approximatives.

- le deuxième temps de la reconstitution est l'établissement de la perspective.

- la déformation apportée par la perspective à l'image de chaque coupe est produite sur le dessin définitif au moyen de l'artifice suivant (LISON) (78) : le dessin primitif est vu à travers un canevas déformé, la déformation de celui-ci correspondant à celle que cause la perspective, si on la regarde sous un angle de 45 °.

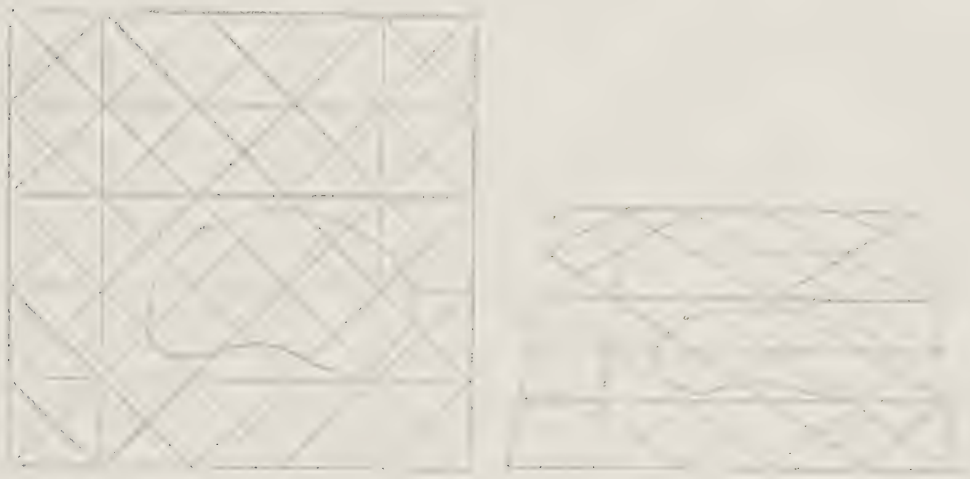

D'après LISON.

- le premier dessin perspectif est reproduit sur une feuille de papier calque, le second est reproduit sur la même feuille mais décalé vers le bas d'une distance correspondant à l'écartement des coupes histologiques multiplié par le grandissement . On ne dessine que les contours qui déborderont les lignes déja tracées auparavant.

La déformation des schémas et leur superposition est une opération longue et difficile, c'est pourquoi nous avons utilisé un procédé optique permettant d'obtenir directement la vue perspective exacte et exposé dans l'article de DELARUE, MIGNOT, SORS (16) :

" La déformation perspective des dessins est une projection
" sur un plan par rapport à un point. Elle peut être matérialisée par
" l'ombre du dessin portée sur un verre dépoli à l'aide d'une source
" lumineuse ponctuelle. La déformation recherchée est obtenue
" directement. Si le dessin suivant est placé à une distance du premier

" égale à l'épaisseur entre chaque coupe à l'échelle considérée, sa " projection sur le verre dépoli sera décalée de la valeur necessaire. "

L'appareil utilisé pour réaliser ces projections est constitué par un verre incliné à 45 ° formant pupitre, par une lampe à filament " ponctuel situé à 95 cm du verre et entre les deux est disposé un " plateau de verre monté sur un chariot à déplacement vertical dont les " mouvements sont obtenus à l'aide d'une tige filetée. "

Les dessins de la série de coupe sont placés successivement sur le plateau en verre, en déplaçant chaque fois le chariot de l'épaisseur necessaire. Sur le pupitre on place une feuille de papier calque et l'on dessine en suivant l'ombre portée des lignes du schéma. La déformation perspective et le décalage des schémas s'effectuent ainsi rapidement et sans aucune difficulté".

Pour notre reconstruction, nous n'avons pu utiliser qu'un dessin sur deux ; en effet, l'épaisseur entre chaque coupe était de 100 microns, le premier agrandissement x 18 donnait un intervalle de 1,3 millimètre que l'appareil multipliait par deux. Nous obtenions ainsi un décalage de 2,6 millimètres trop minime pour réaliser un dessin interprétable.

A partir de la même série de dessin, mais en les disposant différemment sur le chariot, nous avons obtenu deux reconstructions représentant les vaisseaux vus sous deux incidences différentes (fig. 6 et 6 bis).

E - Etude histochimique.

Nous avons utilisé trois types de colorations : standard, trichrome pour l'étude du tissu conjonctif et orcéine pour celle des fibres élastiques.

Ainsi, ont été mises en évidences plusieurs volumineuses cavités , tres contournées, à paroi de type vasculaire ; certaines

s'anastomosant entre-elles comme l'a montré la reconstitution dans l'espace.

A la périphérie de ces larges cavités, on retrouve également un lacis vasculaire assez important, fait de vaisseaux de calibre beaucoup plus petit.

a - Etude analytique des lésions observées.

Nous analyserons chacun des éléments des parois vasculaires dont l'aspect est variable selon l'endroit examiné.

- l'endartère

Elle est strictement normale en certains points. Parfois, elle est le siège d'endartérite, plus ou moins étendue ; endartérite proliférante constituée par des stratifications conjonctives très denses à noyaux allongés.

- la média des vaisseaux examinés peut revêtir plusieurs aspects :

. parfois normale, avec des fibres musculaires lisses bien orientées quand il s'agit d'une artère , plus plexiforme lorsqu'il s'agit [illegible]

. elle est en fait plus souvent le siège d'une sclérose extrêmement mutilante, formant parfois de vastes plages, dissociant les fibres musculaires lisses qui, par endroit, disparais--sent totalement. Elle réalise ainsi, en certains points, un épaississement considérable de la paroi vasculaire, en d'autres points cette paroi est très amaincie, uniquement scléreuse; rappelant ce que l'on observe dans la paroi d'un sac anévrysmal.

- Limitantes élastiques

- limitante élastique interne :

Elle est également variable dans sa constitution:

. soit bien individualisée, épaisse, sinueuse, continue ;

. soit nette , mais beaucoup plus mince et moins sinueuse;

. soit dédoublée, voire formée de trois couches de fibres élastiques , prenant au maximum un aspect feuilleté ;

. enfin, en de nombreux endroits, elle est interrompue sur un court segment et parfois même disparaît totalement.

- limitante élastique externe :

. tantôt elle est bien visible, en particulier dans les segments de paroi vasculaire où la limitante élastique interne est, elle-même, nettement individualisée ;

. tantôt totalement absente.

b - Ainsi peuvent être individualisés différents aspects de la paroi vasculaire :

- celle-ci prend parfois un aspect artériel certain, le plus souvent sur un court segment :

. les limitantes élastiques sont alors nettement visibles, continues, la média est faite de fibres musculaires lisses bien ordonnées , l'endartère est à ce niveau souvent le siège d'une endartérite ;

. Parfois des aspects veineux indiscutables de la paroi vasculaire sont également retrouvés.

Il existe une zone où l'on peut faire avec certitude le diagnostic de fistule artério-veineuse (photo n° 7) :

En effet, on retrouve d'un côté cet aspect artériel typique (photo 7 zone B et photo 8), de l'autre un aspect veineux indiscutable (photo 7, zone A).

- Enfin, en ce qui concerne la majeure partie des parois vasculaires, il est impossible de dire s'il s'agit de veines ou d'artères :
  - soit parce que les limitantes élastiques sont très modifiées,
  - soit parce que toute la paroi vasculaire est le siège de sclérose envahissante, ne permettant plus aucune distinction.

Quand aux petits vaisseaux, de calibre réduit, observés en périphérie, de ces larges cavités, leur aspect est beaucoup plus typique : la majorité d'entre-eux correspondent à des artères, quelques uns sont des veines.

Nous avons, en outre, mis en évidence une thrombose récente occupant toute la lumière d'une cavité vasculaire ; elle est formée d'un réseau de fibrine emprisonnant quelques éléments figurés du sang, adhérant sur toute la circonférence du vaisseau et retrouvée sur plusieurs coupes en série.

La paroi de ce vaisseau est, à ce niveau, très remaniée par une sclérose importante.

Quand au parenchyme rénal à distance, il ne présente aucune lésion particulière, il n'y a pas de néphrite interstitielle.

Conclusions : aspect de fistule artério-veineuse très complexe n'ayant néanmoins pas un aspect cirsoïde.

Remaniements très importants des parois vasculaires qui sont le siège, en particulier, d'endartérite et de sclérose mutilante.

Observation n° 2 (Monsieur H....)

A - Etude macroscopique de la pièce de néphrectomie totale droite.

Cette pièce a été injectée au minium.

a - avant l'injection, on ne notait aucune anomalie vasculaire visible, il existait seulement de très nombreuses zones rouge-noirâtres sur la capsule, correspondant à des zones manifestement hémorragiques de la corticale (photo n° 9).

b - L'injection de minium a été suivie de radiographies de la pièce injectée :

. celles-ci mettent en évidence (photo n° 10) un lacis vasculaire, peloton très contourné, manifestement pathologique, siègeant au niveau du tiers supérieur du rein et semblant faire saillie dans une cavité pyélique. Cette zone anormale correspond très exactement à l'image observée à l'artériographie.

Il a donc été impossible, macroscopiquement, d'établir l'ordonnancement exact de ces vaisseaux et en particulier d'y reconnaitre les éléments artériels et veineux, de reconnaitre le siège exact des shunts entre circulation artérielle et veineuse.

B - Etude microscopique.

a - L'examen histologique de cette zone, où siège la fistule artério-veineuse et qui a été prélevée séparément, retrouve cet aspect de lacis vasculaire (photo n° 11).

Il existe, en effet, un grand nombre de cavités vasculaires, de taille variable, de forme arrondie ou ovalaire ou, le plus souvent, plus irrégulière.

Les cavités vasculaires sont proches l'une de l'autre , leur paroi se touchent parfois ou même se confondent en certains points.

Elles siègent au sein d'un tissu conjonctif lache, très oedématié par endroit et très peu cellulaire. Il faut d'ailleurs noter

que la lésion se trouve au niveau d'une zone intercalicielle. L'épaisseur des parois vasculaires est variable d'un vaisseau à l'autre et même dans un vaisseau donné. Cet aspect est probablement en rapport avec les incidences de coupes qui n'interessent pas toujours le vaisseau perpendiculairement à son axe.

La constitution de ces parois est étudiée avec l'aide des colorations par l'orcéine :

. certains de ces vaisseaux ont une paroi de type franchement artériel avec une limitante élastique externe et interne ; cette dernière est sinueuse, épaisse continue, bien individualisée . Leur paroi musculaire est faite de faisceaux de fibres musculaires lisses bien orientées.

. d'autres vaisseaux, beaucoup moins nombreux, il est vrai, sont de type veineux certain, avec une limitante élastique interne moins bien individualisée, parfois à peine visible, avec une média plexiforme.

. un troisième type de vaisseaux peut être noté : vaisseau mixte.

. en un point il existe un type artériel bien net, puis la limitante élastique interne se dédouble, devient ensuite feuilletée, alors que la couche musculaire est plus plexiforme ; l'aspect devient alors celui d'une veine.

Cet aspect peut corresponder, semble-t-il, à 2 choses :

. d'une part il pourrait s'agir d'un début d'artérialisation d'une veine , ce mécanisme pourrait être évoqué quand la transition entre aspect artériel et veineux n'est pas brusque , quand n'existe pas de retrécissement de la lumière vasculaire entre ces deux aspects.

. d'autre part, cela pourrait éventuellement correspondre à une communication entre une artère et une veine, la coupe passant juste à ce niveau;

Il nous semble que ce fait peut être évoqué lorsque la transition entre aspect artériel et veineux est assez brusque et lorsqu'il existe à ce niveau un étranglement de la lumière.

Enfin, bien souvent il est impossible de se prononcer formellement sur le caractère artériel ou veineux du vaisseau.

Il existe, en outre, par endroit, des lésions d'endartérite importante et une fibrose de la média plus ou moins importante, pouvant aboutir à une disparition complète des fibres musculaires lisses.

Soulignons un point d'importance capitale :

le minium a pénétré aussi bien dans les fentes veineuses que dans les fentes artérielles, permettant d'objectiver le shunt entre système artériel et veineux.

Enfin, il n'a pas été noté de thrombose.

b - Les prélèvements ayant porté au niveau du rein sur les zones altérées montrent :

- la présence de minium au niveau de quelques vaisseaux interstitiels et de quelques rares pelotons glomérulaires ;
- les lésions hémorragiques sont importantes et se situent uniquement dans le tubule rénal et dans l'interstitium (photo n° 12) :
  - . les tubes sont remplis de sang et leur épithélium est le plus souvent bien conservé, parfois un peu aplati ;
  - . le tissu interstitiel est le siège de raptus hémorragique, essentiellement situés dans la région corticale, sous capsulaire.
- il existe , en outre, des infiltrats inflammatoires, à maximum périglomérulaire, lymphoplasmocytaires, contenant en certains points des macrophages chargés

de pigments ferriques .

- Les glomérules, enfin, sont très discrétement congestifs et l'on ne retrouve jamais de sang dans l'espace de BOWMANN.

Un autre point important est à souligner; le minium se retrouve dans les vaisseaux mais jamais dans le tubule urinifère, mélangé au sang.

Faut-il en conclure que l'hématurie constatée n'était pas ici en rapport avec l'ouverture d'un vaisseau malformatif dans le système excréteur

On serait tenté de l'affirmer mais il n'est pas impossible qu'un pertuis, même minime mais suffisant pour laisser filtrer le sang in vivo n'est pas permis, in vitro, le passage du minium.

En conclusion :

Il s'agit donc d'une fistule artério-veineuse du rein dont le type rappelle celui de l'anévrisme cirsoïde.

Quant à l'hémorragie intra-tubulaire, correspond-elle à une rupture vasculaire dans le système excréteur ou à un phénomène d'apoplexie brutale en rapport avec les hématuries ?

REVUE de la LITTERATURE

La revue de la littérature a porté sur les cas de fistules artério-veineuses du rein pour lesquelles aucune étiologie n'a pû être retrouvée de façon formelle et qui sont appelées alors par certains " congénitales".

Nous avons préféré utiliser le terme "d'idiopathique" qui reflète davantage notre ignorance quant à la cause et à la pathogénie de ces fistules.

Nous avons ainsi étudié 38 cas (36 observations publiées jusque là auxquelles il faut ajouter nos deux cas personnels).

Auteurs	Année	Age	Sexe	Côté	Hématurie	Douleurs
VARILA *	1928	28	F	?		
RIEDER *	1942	24	F	D	+	
PEARSE	1947	60	M	G	+	0
ADAMS	1951			D		Aucuns r
SCHULZE *	1954	59	F	D	+	
SLOMINSKI	1956	19	F	G	0	0
EDSMAN *	1957	29	F	G	+	
BOHNE	1957	63	M	D	Sclerose	++
HOFFMAN	1958	68	M	D	+	0
NGUYEN-HUU	1959	31	M	G	+	?
SADMAR	1960	69	M	G	0	++
GAUCI	1960	53	M	D	+	
[illegible] *	1960	25	M	G	+	

T.A.	COEUR IC	COEUR SS	Souffle abdom.	U.I.V.	A°	Intervention	Evolution post oper.
160-80						Fistule A.V. l'autopsie.	rouvée à
220-120	+		+	+	?	Néphrectomie	T.A. basse
160-60			?	+	0	Néphrectomie totale	
ignements							
150-90						Néphrectomie	
120-80	+	+	+	+	+	Néphrectomie totale	
ormale				+	+	Néphrectomie partielle	
?	+		+	+	+	Néphrectomie totale	Régression I.C.
30-80	0		0	+	0	Néphrectomie totale	bonne
			?	+	0	Néphrectomie totale	
26-85	0	+	0	+	+	Néphrectomie totale	
30-120	+	+	+	+	+	Néphrectomie	Disparition I.C. & HTA
10-145	0		+	0	+	Laparotomie sans Néphrectomie	
							..../...

Auteurs	Année	Age	Sexe	Côté	Héma-turie	Douleurs
../. KARANI	1962	27	M	D	0	
THOMAS	1962	49	F	D	0	0
TWIGG	1962	50	F	D	0	
HUTCH	1962	35	F	D	+	+
BOIJSEN	1962	29	F	D	+	+
	1962	30	F	D	+	±
WOODRUFF	1964	22	M	G	0	Asymptomatique
MALDONADO	1964	34	F	D	0	
CURRIE	1964	61	F	G	0	0
WATERHOUSE	1964	29	F	D	0	+
CRUMPY	1965	22	F	D		
	1965	39	F	D		Asymptomatique : calculé
GOLD	1965	43	F	D	±	
LOVE	1965	38	F	D	0	0

T.A.	COEUR IC	COEUR SS	Souffle abdom.	U.I.V.	A°	Intervention	Evolution post opér.
255-130			?	+	+	Néphrectomie	T.A. 180-85
240-110	+		+	+	+	Néphrectomie totale	T.A.=180-80 regression de la cardiomégalie
135-80	+	+	+	+	+	Excision SAC	amélioration de l'I.C.
104-78	0	0	?	+	0	Néphrectomie totale	
120-80	0		?	+	+	Néphrectomie totale	
120-80	0			+		Néphrectomie partielle - polaire inf.	
126-74		?		+	0	Néphrectomie totale	bonne
240-130	+	+ RAA dans l'enfance	+	+	+	Néphrectomie totale	TA : 140-100 Sous diurétiques
190-70	0	0	+	+	+	Néphréctomie totale	T.A. 140-80
100-70	0	0	+	+	+	Oblitération fistule	(Bonne) disparition du souffle
210-150			+	0	+	Néphrectomie	
130-76				+	+	0	
que chez un donneur de rein							
210-140	+	0	+	+	+	Néphrectomie totale	TA. 200-120 diminution de la cardiomégalie
210-140	+	0	?	+	+	Néphrectomie totale	TA : idem

...../...

AUTEURS	Année	Age	Sexe	côté	Héma-turie	Doule
.../..						
WILKEY	1965	38	F	D	0	0
PALMER	1966	26	M	D	+	+
RIBA	1967	51	F	D	0	0
DE ANDRADE	1967	57	F	D	Microsc.	+
MALLOY	1967	50	F	D		0
	1967	20	F	G	0	0
	1967	43	F	D	+	
SHARIF	1967	48	F	D	0	0
HACKER	1967	73	M	D	0	+
[illegible]COUR	1968	27	M	D	+	+
VICTOR	1968	33	M	D	+	

* cas cités par GOLD
I.C. = insuffisance cardiaque
S.S. = souffle systolique.

T.A.	CŒUR		Souffle abdom.	U.I.V.	A°	Intervention	Evolution post-opér.
	I.O.	S.S.					
210-140	+	?	?	+	+	Néphrectomie	175 - 110
N	0	0	0	+	+	Exérèse de la fistule	T.A.: 112-75 2 hématuries
200-120	0	0	+	+	+	Néphrectomie partielle	TA : 110-80
160-90	+	0	+	+	+	Néphrectomie totale	TA : 120-80 Régression de la dyspnée. Infarctus myocarde
180-100	0	0	+	+	+	Néphrectomie	
168-110	0	?	?	+	+	Abstention	
145-100			0	+	+	Néphrectomie partielle	TA :118-70
160-100	+	+	+	0	+	Néphrectomie totale	TA :130-90 Disparition de l'I.O.
140-80	0	0	0	+	0	Néphrectomie totale	
135-65	0	+	? 0	+	+	Néphrectomie totale	Décédé à distance Intercurrent
130-90	0	0	? +	+	+	Néphrectomie partielle	

AGE des MALADES

L'âge moyen est de 40 ans avec, comme âges extrêmes :

. minimum : 19 ans

. maximum : 73 ans

Lorsque l'on fait une étude par tranche de 10 ans, la répartition est la suivante :

. avant 21 ans	:	2 cas
. de 21 à 30 ans	:	12 cas
. de 31 à 40 ans	:	7 cas
. de 41 à 50 ans	:	6 cas
. de 51 à 60 ans	:	5 cas
. de 61 à 70 ans	:	4 cas
. de 71 à 80 ans	:	1 cas
donc, avant 50 ans	:	27 cas
et après 50 ans	:	10 cas (dans l'une des observations, l'âge n'a pas été précisé).

Ceci nous amène à faire plusieurs remarques :

- la fréquence élevée chez des sujets jeunes et, en particulier, nos deux observations personnelles.

- la bonne tolérance de ces fistules jusqu'à des âges avancés de la vie ; cette constatation a été retenue par certains auteurs comme un argument contre l'origine congénitale de ces fistules artério-veineuses du rein. BOIJSEN (6) , par contre, pense que les connections artério-veineuses lorsqu'elles sont congénitales, sont en règles multiples , de petits calibres et peuvent, par conséquent, être bien tolérées pendant longtemps. Il y aurait au cours de l'évolution un accroissement très lent de petites connections initiales.

SEXE

Il existe une prédominance masculine puisque, sur 76 cas, 24 ont été observés chez des femmes et 52 chez des hommes (1 fois le sexe n'a pas été précisé).

SIEGE de la FISTULE ARTERIO-VEINEUSE

La fistule artério-veineuse siège du coté droit dans 27 observations, à gauche dans 10 cas (1 cas non précisé) ; donc on peut conclure à une nette prédominance droite dans la localisation de ces fistules.

TERRAIN

L'étude du terrain concerne essentiellement les malformations associées :

1 - L'un de nos cas a été observé chez un mongolien. Aucune observation analogue n'a été retrouvée dans la littérature. Il s'agit vraisemblablement d'une coïncidence ; mais il faut cependant remarquer la fréquence des malformations cardio-vasculaires dans le mongolisme (NOUAILLE (40)), celles ci faisant, pour ainsi dire, partie intégrante du tableau clinique. Cette fistule artério-veineuse intra-rénale pourrait donc être rapprochée de ces malformations.

2 - l'association à d'autres malformations vasculaires a été signalée et serait peut-être un argument en faveur de l'origine congénitale des fistules artério-veineuses du rein.

a - Sténose de l'artère rénale dans le cas de CRUMMY (13)

Cette sténose siège dans une des deux branches de division de l'artère rénale droite ; l'autre branche conduit à une fistule artério-veineuse intra-rénale, de type cirsoïde, qui pour certain est surement congénitale.

Dans ce cas précis, s'est d'ailleurs posé le problème de la responsabilité de l'une ou l'autre malformation , ou des deux, dans la génèse de l'hypertension artérielle.

b - Un anévrisme de l'artère rénale du côté opposé à la fistule artério-veineuse dans le cas de THOMAS (66).

Cette lésion associée est interprétée par l'auteur de façon différente. Elle serait la preuve indirecte d'une origine acquise de la fistule artério-veineuse contro-latérale. Cette dernière serait

dûe à la rupture dans la veine rénale d'un anévrisme artériel.

SIGNES CLINIQUES

Les signes cliniques sont isolés ou associés et d'autant plus évocateurs que survenant chez des sujets jeunes.

1 - L'hématurie

C'est la circonstance révélatrice la plus fréquente des fistules artério-veineuses du rein (elle le fut d'ailleurs pour nos deux observations) : 17 cas sur les 36 observations où des précisions ont été données , soit dans 47, 2 % des cas.

Elle est d'abondance variable (2 fois elle fut microscopique)

Elle est isolée ou associée parfois à des douleurs à type de coliques néphrétiques, probablement en rapport avec la migration de caillots sanguins (7 cas).

Elle est, bien sûr, d'origine rénale comme l'ont confirmé les quelques cystoscopies faites en période hématurique (ce fut le cas dans nos deux observations).

Son mécanisme est difficile à définir :

a - l'hypothèse la plus vraisemblable est la rupture d'un vaisseau dans le système collecteur comme l'a suggéré BOIJSEN (6). L'un de ses cas a , en effet, été révélé par une hématurie de très grande abondance ayant necessité une intervention chirurgicale rapide. BOIJSEN pense qu'elle était en rapport avec une rupture d'un vaisseau dans le bassinet.

b - dans l'autre cas rapporté par BOIJSEN, l'hématurie était , d'après lui, en rapport avec une pyélonéphrite associée à une nécrose capillaire et la malformation vasculaire a été de découverte fortuite.

2 - Hypertension artérielle

Nous considérons comme hypertension artérielle des chiffres égaux ou supérieurs à 16 pour la maxima et égaux ou supérieurs à 10 pour la minima.

Elle est fréquente et nous l'avons observée dans 14 cas sur les 35 où des chiffres tensionnels ont été notés, soit dans 40 % des cas.

Son degré est variable, soit modéré, soit très important pouvant atteindre des chiffres de 25-13 (WILKEY) (70).

Sa durée d'évolution jusqu'au moment ou le diagnostic est fait est très variable. Celle-ci a été de 10 ans dans une observation récemment publiée par MALLOY (42).

Elle ne présente pas de caractère particulier si ce n'est, dans certains cas, sa survenue chez des sujets jeunes.

Son mécanisme est celui du phénomène de GOLDBLATT. La [illegible] entraine une ischémie du parenchyme rénal en aval et, par là-même, la mise en jeu du système rénine-angiotensine. Cette explication est satisfaisante mais il faut cependant remarquer que cette ischémie est exceptionnellement vue lors de l'examen histologique. Elle n'a été signalée que dans un cas (MALDONADO) (43).

Il faut enfin noter que les fistules artério-veineuses du rein sont les seules à s'accompagner d'hypertension artérielle.

Toutes les autres, et en particulier les périphériques (membres) entrainent plutôt une hypotension, portant en règle surtout sur la diastolique, avec élargissement de la différentielle.

3 - [illegible]

Une insuffisance cardiaque a été notée dans 12 observations (sa présence ou non n'a pas été précisée dans 9 cas). Elle se manifeste par une dyspnée, des oedèmes des membres inférieurs, une hépatomégalie douloureuse. A l'auscultation cardiaque, il n'est pas rare de noter un souffle systolique de pointe traduisant une insuffisance mitrale fonctionnelle.

La radiographie du thorax met parfois en évidence une cardiomégalie et l'électrocardiogramme des signes variables mais, le plus souvent, d'hypertrophie ventriculaire gauche.

Plusieurs remarques doivent être faites au sujet de cette insuffisance cardiaque :

a - l'absence de signes particuliers si ce n'est sa survenue parfois chez un sujet jeune.

Il est donc necessaire d'envisager le diagnostic de fistule artério-veineuse du rein chaque fois qu'une insuffisance cardiaque ne relève pas d'une cause évidente.

b - son mécanisme n'est pas univoque :

Bien souvent cette insuffisance cardiaque est directement en rapport avec l'existence du shunt entre système artériel et veineux et quelle que soit la localisation de ce dernier.

Des études hémodynamiques ont été faites dans des fistules artério-veineuses créées expérimentalement chez le chien par FRANK (23). Il a observé une augmentation du débit cardiaque dont l'importance est fonction de la taille de la fistule. Il est probable qu'une telle relation puisse être également retrouvée dans les fistules artério-veineuses du rein.

Cependant, un autre mécanisme peut jouer dans la survenue de cette insuffisance cardiaque, mécanisme qui nous semble, en fait, beaucoup plus fréquent : l'hypertension artérielle.

Dans ce cas, il s'agirait plutôt d'une insuffisance ventriculaire gauche, du moins au début, alors que précédemment, il s'agit d'une insuffisance cardiaque globale.

Quoiqu'il en soit, chaque fois qu'existe l'association insuffisance cardiaque- hypertension, cette dernière doit être envisagée comme responsable. Cette association a été retrouvée dans 8 cas sur les 12 cas d'insuffisance cardiaque.

Dans 3 cas, l'insuffisance cardiaque était donc isolée et le shunt peut être tenu pour responsable.

c - Le problème du souffle systolique de pointe s'est posé avec acuité dans notre 2 éme observation. Il a été considéré comme un souffle systolique organique d'insuffisance mitrale d'origine rhumatismale. Mais, lors de l'autopsie du malade, celle-ci n'a pas été retrouvée.

Peut-être s'agit-il alors d'un souffle d'insuffisance mitrale fonctionnelle ? On est, cependant, frappé par l'absence de signes cliniques d'insuffisance cardiaque, si l'on retient cette hypothèse.

Le problème reste donc entier.

4 - Le quatrième signe clinique est retrouvé à l'examen de l'abdomen : il s'agit du souffle abdominal.

. Sa fréquence est difficilement appréciable car il n'a pas toujours été recherché. Lorsque l'examen est attentif, il est cependant assez souvent retrouvé : ce fût le cas dans 17 observations. Dans 6 autres, il a été recherché mais n'a pû être mis en évidence.

. Il siège au niveau de l'abdomen, dans le quadrant supérieur gauche ou droit selon la localisation de la fistule ; il est parfois entendu dans l'angle costo-vertébral (RIBA) (54) ou la région lombaire.
Cette localisation n'est pas spécifique au siège rénal de la fistule artério-veineuse ; selon le côté, doivent être discutées des fistules artério-veineuses hépatiques ou spléniques par exemple.

. Ses caractères sont assez variables :
Il s'agit , en fait, le plus souvent, d'un souffle continu à renforcement systolique, comme dans toute fistule artério-veineuse, quel que soit son siège.

Mais d'autres descriptions en ont été données :

- bruit de va-et-vient ;
- souffle, soit uniquement systolique
  soit continu sans renforcement systolique.

Signalons que dans le cas de LACKNER (37), ce souffle n'a pû être mis en évidence, probablement du fait de l'existence d'un hématome péri-rénal par rupture de la fistule.

Ce souffle est souvent associé à un THRILL et tous deux sont retrouvés en per-opératoire, disparaissant lors du clampage de l'artère rénale.

EN RESUME :

Il existe donc trois circonstances de découverte d'une fistule artério-veineuse du rein :

. hématurie
. hypertension artérielle
. insuffisance cardiaque.

Ces signes peuvent isolés ou associés.

Un signe à l'examen clinique doit retenir l'attention : le souffle abdominal , en sachant qu'il n'est pas pathognomonique, sauf s'il s'associe à une hypertension artérielle : en effet, comme nous l'avons déja noté, si un souffle abdominal peut traduire l'existence d'une fistule artério-veineuse splénique ou hépatique, seule la localisation rénale peut être responsable à la fois de ce souffle et d'une hypertension artérielle.

Quand aux fistules artério-veineuses du rein totalement asymptomatiques, leur existence est certaine ; deux arguments peuvent en être donnés :

a - d'une part l'apparition des premiers symptômes à un âge avancé de la vie, dans des cas où l'étiologie congénitale ne fait aucun doute. Ce fait permet d'affirmer une longue période de latence durant laquelle

la fistule artério-veineuse rénale est totalement méconnue.

b - d'autre part, l'un des cas de CRUMMY (13) qui réalise une observation privilégiée : la fistule artério-veineuse a été mise en évidence lors d'une artériographie rénale pratiquée chez une femme, à titre systématique, dans un bilan pré-opératoire de donneur de rein. Cette fistule était totalement asymptomatique.

Au terme de cette étude clinique, nous rappellerons la classification de MILLOY (47) qui ne tient compte que des signes cliniques et fait intervenir quelques notions de physiologie. Il distingue trois groupes :

- le premier groupe comprend les malades présentant une hématurie, sans insuffisance cardiaque ni hypertension artérielles évidentes.

- le 2ème groupe réunit ceux qui ont une insuffisance cardiaque sans hypertension artérielle. L'insuffisance cardiaque est alors en rapport avec un shunt large, comme nous l'avons signalé, mais les altérations hémodynamiques rénales sont insuffisantes pour engendrer une hypertension artérielle.
- le 3ème groupe, enfin, est représenté par les cas d'hypertension isolée par phénomène de GOLDBLATT.

Cette étude clinique appelle, en outre, une remarque d'ordre pratique : la necessité d'ausculter l'abdomen de tout malade présentant une hypertension artérielle, une hématurie ou une insuffisance cardiaque dont la cause n'est pas évidente.

EXAMENS COMPLEMENTAIRES

A - EXAMENS RADIOLOGIQUES

Les examens radiologiques sont d'importance variable quant aux renseignements fournis .

Ainsi, si radiographies de l'abdomen sans préparation et urographie intra-veineuse ne peuvent donner que des arguments de suspicion supplémentaires, seule l'artériographie rénale permettra d'affirmer le diagnostic.

I - RADIOGRAPHIES D'ABDOMEN sans préparation.

1 - Elles sont normales dans la plupart des cas.

2 - Dans quatre observations, cependant, nous avons pû noter l'existence de calcifications se projetant au niveau de l'aire rénale ([illegible]) ([illegible]) ([illegible]). Dans [illegible] cas de [illegible]), ces calcifications [illegible] l'aspect d'une ligne semi-circulaire, aspect que pour HOFFMAN (31) serait pathognomonique d'un anévrisme artériel ou d'une fistule artério-veineuse, du moins quand elles sont annulaires.

Dans deux de ces cas (37) (5 6) il y a eu rupture de la malformation vasculaire (et il n'existe, à notre connaissance, dans la littérature que ces deux cas de fistules artério-veineuses rénales idiopathiques rompues).

Il n'est donc pas impossible que les calcifications entraînent une fragilisation de la paroi, favorisant cette rupture. Cependant, l'évolution des anévrismes de l'artère rénale est en contradiction avec cette hypothèse. La tendance générale veut que ce soient les anévrismes non calcifiés qui se rompent ; lorsqu'ils sont calcifiés la rupture s'observe dans le cas de calcifications incomplètes (27).

Il faut aussi remarquer que les deux malades étaient

d'un âge supérieur à la moyenne (69 et 73 ans) ; il est donc permis de penser que cette évolution vers la calcification puis la rupture serait habituelle si le diagnostic n'était fait le plus souvent chez des adultes jeunes.

Sur un plan pratique, cela nous amène aux conclusions suivantes :

. la necessité d'une artériographie rénale devant toutes calcifications se projetant sur l'aire rénale, surtout si elles sont annulaires.

. la necessité d'une intervention précoce dès le diagnostic porté, pour éviter l'évolution vers la rupture et également vers l'apparition d'hématurie, d'hypertension artérielle, d'insuffisance cardiaque, si elles n'existent pas encore car, bien que signes de la maldie, elles n'en sont pas moins de véritables complications.

3 - Enfin, une augmentation de volume de l'ombre rénale peut être mise en évidence du côté de la fistule.

II - UROGRAPHIE INTRA-VEINEUSE

L'urographie intra-veineuse est,en règle toujours pratiquée avant l'artériographie rénale et le plus souvent, il faut le reconnaitre, à titre systématique.

Elle donne des renseignements variables :

1 - Parfois elle est strictement normale, tant morphologiquement que fonctionnellement.

2 - Bien souvent, néanmoins, elle met en évidence des anomalies, strictement unilatérales, siègeant du côté de la fistule:

[illegible]

"défects", d'empreintes régulières au niveau des calices o[illegible]

bassinet ; ces images sont en rapport avec une compression extrinsèque de la voie excrétrice, comme pourrait en donner une tumeur, par exemple (notons que l'association d'hypernéphrome et fistule artério-veineuse du rein est possible, mais il ne s'agit plus là de formes idiopathiques).

Cet aspect d'empreinte a été appelé par FLINBERG (21) "submucosal cobblestone defect ", "empreinte en forme de galet " et serait comparable, selon lui, aux images radiologiques de varices oesophagiennes.

Cette image a d'ailleurs été notée dans notre observation n° 1;

b - La deuxième éventualité est l'absence d'injection de la voie excrétrice du côté de la fistule, obligeant à recourir systématiquement à une urétéro-pyélographie rétrograde. Cette non-opacification a été observée par THOMAS (66) et serait en rapport avec une ischémie rénale.

Dans notre cas n° 2, elle est vraisemblablement due à une obstruction de la voie excrétrice par des caillots sanguins, que traduit d'ailleurs l'aspect marécageux de la partie supérieure de l'uretère et du bassinet à l'urétèro-pyélographie rétrograde.

c - Une hydronéphrose unilatérale a été rapportée dans 2 cas de la littérature.

. dans l'un (5) , elle était sans rapport direct avec la fistule artério-veineuse puisqu'existait une lithiase de l'uretère pelvien.

. dans l'autre cas (32), elle n'a pû être expliquée. Notons que la fistule siègeait au pôle supérieur du rein correspondant et que par conséquent un mécanisme de compression de la jonction pyélo-urétérale ne peut être envisagé.

3 - L'urographie intra-veineuse, enfin, permet de juger de l'état du rein opposé, point important puisque dans la majorité des cas, une néphrectomie totale sera pratiquée.

III - URETERO - PYELOGRAPHIE RETROGRADE

Elle est indiquée si les images urographiques ne sont pas nettes, si le rein est muet ou très peu fonctionnel et ne doit pas être faite dans les autres cas, le risque infectieux n'étant pas négligeable.

IV - ARTERIOGRAPHIE RENALE

L'artériographie rénale est, en fait, le seul examen absolument necessaire :

. car lui seul permet d'affirmer le diagnostic

. car lui seul permet une localisation exacte, précise de la fistule, qui sera de première importance pour l'acte chirurgical.

Cette artériographie rénale sera faite par la méthode de SELDINGER, sélective, avec clichés précoces, dès le moment de l'injection du produit de contraste.

- Le signe constamment retrouvé dans toutes les observations est l'existence d'une injection très précoce de la veine rénale et de la veine cave inférieure, déjà visible au temps artériel avec, en outre, une augmentation du calibre de cette veine rénale.

- Mis à part ce signe que l'on pourrait considérer comme pathognomonique, les aspects sont assez variables. Il semble, cependant, que avec MALLOY (42), on puisse dégager deux types morphologiques :

1er type : [illegible] les vaisseaux avec un nombre limité de connections artério-veineuses et un remplissage veineux rapide.

2 ème type : ou circoïde, caractérisé par des connections artério-veineuses multiples et des

vaisseaux tortueux de petites tailles.

La branche de l'artère rénale se rendant à la fistule est :

- soit de calibre normal,
- soit augmentée de volume et tortueuse.

Le sac, lorsqu'il existe, peut être vu sous forme d'une plage opaque de forme variable et dont la localisation correspond alors aux empreintes de la voie excrétrice, constatées sur l'uro-[illegible].

- Nous avons vu que l'artériographie précisait le siège exact de la fistule ; celui-ci est intra-rénal, le plus souvent polaire, inférieur ou supérieur, mais parfois central, proche du hile. Elle permet ainsi de faire des néphrectomies partielles, lorsqu'elles sont techniquement possibles.

- Elle précise la vascularisation du parenchyme rénal à distance de la fistule.

- L'artériographie rénale visualise éventuellement d'autres malformations vasculaires rénales associées :

. sténose de l'artère rénale (14) ;

. anévrisme artériel rénal homo ou contro-latéral (66)

- Elle a permis de suivre l'évolution dans deux cas particuliers :

. dans l'observation rapportée par RIBA (54), deux artériographies rénales ont été faites successivement à cinq mois d'intervalle et il a été noté une augmentation de volume du sac. Cette constatation a d'ailleurs été suivie d'une intervention chirurgicale.

. dans l'observation de WATERHOUSE (71), une artériographie rénale de contrôle a été faite après oblitération de la fistule sans néphrectomie ; elle a ainsi confirmé la réussite de l'intervention.

Donc, les buts de l'artériographie rénale se résument ainsi :

- porter un diagnostic positif ;
- préciser la localisation exacte ;
- dépister les lésions vasculaires associées du pédicule rénal ;
- et, dans certains cas particuliers, controler l'efficacité de l'intervention.

LES ETUDES HEMODYNAMIQUES

, et de la saturation du sang en oxygène sont exceptionnellement faites. Il est vrai qu'elles n'ont que peu d'interêt, sauf dans le cas d'une fistule de très petite taille, sans aucun retentissement organique et lorsqu'existe une contre-indication majeure à l'intervention.

Elles permettent alors d'apprécier le débit du shunt.

Quant au test de HOWARD, il peut apporter des renseignements importants lorsque la fistule s'associe à une hypertension. Il n'a cependant été fait que très rarement (43).

TRAITEMENT

Il est uniquement chirurgical car :

- insuffisance cardiaque et hypertension artérielle réagissent mal aux thérapeutiques médicales ;
- car il est le seul à pouvoir traiter la cause.

Différents types d'intervention ont été faits et le choix dépend essentiellement des caractères de la fistule, de son siège, des possibilités techniques et , enfin, de l'état du rein opposé.

a - La néphrectomie totale est habituelle.

b - Parfois, cette néphrectomie a pu être partielle. Ce fut le cas dans notre observation n° 1.

c - Enfin, dans des circonstances exceptionnelles, des interventions conservatrices ont été faites :

- excision du sac dans deux cas (51), (68).
- oblitération de la fistule au fil de soie dans un cas (71).

Les suites opératoires sont, en règle, simples :

1° - Dans la quasi totalité des observations où existait une hypertension artérielle, celle-ci a totalement regressé après l'intervention et très rapidement. Malheureusement, le recul donné est, en général, bref et il serait intéressant de savoir comment ont évolué les chiffres tensionnels de ces malades, plusieurs mois, voire plusieurs années, après l'acte opératoire.

Il est a remarquer que cette évolution favorable de la tension artérielle après intervention est celle que l'on observe dans le cas d'anévrisme de l'artère rénale. Le mécanisme de cette hypertension serait d'ailleurs le même.

2° - L'insuffisance cardiaque est également regressive en post-opératoire.

3° - Enfin, dans l'observation de PALMER (51), deux hématuries sont survenues après l'intervention, hématuries dont le mécanisme reste obscur.

DIAGNOSTIC DIFFERENTIEL

En dehors de l'anévrisme de l'artère rénale, on pourrait presque dire qu'il n'existe pas et que le seul problème est de savoir évoquer le diagnostic d'une fistule artério-veineuse du rein devant un certain nombre de signes cliniques ; ceci conduira à pratiquer une artériographie rénale qui permettra d'affirmer le diagnostic.

Ce diagnostic positif étant porté, restera alors à établir le caractère idiopathique de cette fistule :

. l'étiologie traumatique est facilement écartée par l'interrogatoire et l'étude des antécédents (plaie par balle, ponction biopsie rénale, intervention sur le rein.....) ;

. l'étiologie infectieuse par le contexte et l'examen anatomo-pathologique ;

. l'étiologie tumorale est éliminée par l'aspect artériographique, en fait, surtout, par l'intervention qui découvrira la néoformation dont la nature sera précisée histologiquement (hypernéphrome le plus souvent).

Ceci nous amène à envisager l'anatomie-pathologique des fistules artério-veineuses idiopathiques.

ANATOMIE - PATHOLOGIQUE.

La revue de la littérature ne nous a fourni que des renseignements imprécis. Nous ne donnerons donc que des notions d'ensemble qui se sont dégagées de la lecture des observations dèja publiées.

L'absence de précision nous semble en rapport avec plusieurs faits :

- d'une part, la terminologie variable employée, comme nous l'avons vu.

- d'autre part, la difficulté de l'étude de ces fistules qui, pour être complète sur le plan anatomo-pathologique, nécessite :

. une injection au minium des vaisseaux, permettant de visualiser la communication entre réseau artériel et veineux, de prendre des radiographies de la pièce ;

. des coupes sériées pour reconstitution ultérieure ;

. des colorations spéciales, type orcéine, permettant une reconnaissance plus précise des vaisseaux de type artériel et veineux ;

. enfin, une injection vasculaire de matière plastique, idéale pour une reconstitution macroscopique (48) mais qui ne permet pas une étude histologique ultérieure.

I - ETUDE MACROSCOPIQUE

Elle a déja été envisagée, pour une grande part, lors de la description artériographique : nous en rappellerons les grandes lignes :

- lors de l'ouverture de la pièce de néphrectomie (ou en per-opératoire lorsqu'une néphrectomie seule est faite), on est en général en présence de deux types de fistules :

1° - Soit aspect cirsoïde (notre observation n° 2) fait d'un lacis vasculaire dans lequel la communication entre système artériel et veineux est le plus souvent difficile à mettre en évidence.

2° - Soit aspect sacculaire (notre observation n° 1) dans lequel débouche une branche de l'artère rénale et que draine une branche de la veine rénale .

Le sac anévrismal, lorsqu'il existe, est sphérique ou ovalaire,, parfois pluriloculaire, de siège le plus souvent intra-rénal, près du hile ou, plus fréquemment, au niveau de l'un des pôles.

Sa taille est variable et nous donnerons ici quelques unes des valeurs trouvées dans la littérature :

Taille en cm	Auteurs	N° référence
4 x 4,5	De ANDRADE	(16)
8	SAUTER	(56)
5 x 3 x 3	LACKNER	(37)
3	PEARSE	(53)
4 dilatations mesurant chacune 3 cm.	GRACE	(28)
3	WOODRUFF	(72)
2 x 1	CURRIE	(15)
3	THOMAS	(66)
10 x 5 x 3,3 (sac biloculaire)	MALDONADO	(43)
5 x 7)	SHARIF	(64)
3 x 3)		

La paroi du sac est parfois le siège de plaques d'athérome, de calcifications (16), (37), (56).

Quand à la cavité anévrismale, elle peut contenir des caillots sanguins (37), parfois un thrombus mural (14).

Une hémorragie sous-capsulaire ou de l'espace périrénal a été observée deux fois (37) (56). Elle est le témoin d'une rupture de la fistule.

II - ETUDE MICROSCOPIQUE

Elle est encore plus sommaire dans la plupart des observations que l'étude macroscopique ; quelques points principaux peuvent cependant être dégagés.

1 - En ce qui concerne l'artère rénale, ou le plus souvent une de ses branches aboutissant à la fistule, les lésions observées sont :

. une fibrose de la média, parfois de l'intima avec épaississement de cette dernière ;

. une fragmentation de la limitante élastique interne (normale, cependant, dans le cas de CURRIE (15)) qui peut même disparaitre, rendant alors toute distinction impossible entre artères et veines ;

. une dégénérescence mucoïde de la média a été notée dans le cas de HUTCH (32).

2 - Au point d'union avec le sac, il a été mis en évidence, parfois, une interruption brusque de la limitante élastique interne.

3 - Quant à la paroi du sac anévrismal, elle est généralement fibreuse, contenant seulement quelques fibres musculaires lisses et, dans quelques observations, des foyers de calcifications.

4 - Nous n'avons pas trouvé de renseignements concordants sur l'aspect de la veine.

5 - Quant aux lésions du parenchyme rénal adjacent, il n'existe aucune uniformité dans les aspects pathologiques observés ; ceux-ci sont rares et n'ont la plupart du temps aucun rapport avec la fistule artério-veineuse, excepté dans l'observation de MALDONADO

qui signale des aires d'infarctus, limitées par des zones de parenchyme normal.

Tous ces éléments n'ont aucune valeur statistiques car ils sont inconstants, variables et portent seulement sur quelques rares études histologiques.

0 0

0

PATHOGENIE

Il est necessaire, au début de ce chapitre, de rappeler les problèmes de classification qui nous semblent être un reflet fidèle de notre ignorance quant à la pathogénie de ces fistules artério-veineuses du rein.

1 - Un groupe est bien individualisé : il s'agit des fistules artério-veineuses rénales secondaires à un certain nombre de processus :

a - fistules artério-veineuses traumatiques, secondaires à des plaies pénétrantes, des ponction biopsies rénales, à la chirurgie de la loge rénale et, en particulier, néphrectomie et néphrolithotomie.

b - fistules artério-veineuses infectieuses (cas de JOUVE (33)), rares, survenant par exemple dans le cadre d'une endocardite bactérienne.

c - fistules artério-veineuses néoplasiques formées au contact d'un hypernéphrome.

Ce groupe de fistules artério-veineuses secondaires a été appelé par certains "fistules artério-veineuses acquises " pour les opposer aux "congénitales".

2 - Les fistules artério-veineuses rénales congénitales. Sous ce terme sont réunies :

a - des fistules artério-veineuses de type cirsoïde relevant très certainement d'une malformation congénitale.

b - des fistules artério-veineuses où les communications entre système artériel et veineux sont moins nombreuses, voire uniques et où l'étiologie est :

. soit congénitale semble-t-il ;

. soit en rapport avec la rupture d'un anévrysme artériel dans une veine,

bien qu'il ne s'agisse là que d'une hypothèse.

C'est dans ce dernier cas que les discordances terminologiques sont les plus importantes :

. certains auteurs classent ce type de fistule dans le cadre des acquises ;

. d'autres des congénitales ;

. d'autres, enfin, les qualifient d'idiopathiques.

Nous avons dèja vu qu, pour notre part, nous avons adopté la classification suivante :

1 - fistules artério-veineuses secondaires

2 - fistules artério-veineuses idiopathiques (congénitales ou autres).

Quels arguments possédons-nous pouvant élucider les problème des fistules que nous avons appelées idiopathiques ?

Certains d'entre eux ont dèja été signalés mais nous les regroupons ici dans le but de parvenir à une évertuelle conclusion.

1 - En ce qui concerne les fistules artério-veineuses rénales par rupture d'un anévrysme artériel dans une veine :

- Dans ce cadre, seules les fistules possédant un sac, résidu de l'ancien sac artériel, peuvent être incluses.

- En faveur de ce mécanisme, nous retiendrons plusieurs éléments, dont aucun n'est , évidemment , formel :

a - la découverte de la fistule artério-veineuse chez des sujets relativement âgés, donc la bonne tolérance jusqu'au moment où l'anévrysme artériel se rompt dans la veine, engendrant alors la symptomatologie dèja envisagée.

En effet, certains auteurs pensent qu'il est peu probable [illegible] fistule artério-veineuse intra-rénale existant depuis

la naissance , puisse ne se manifester qu'à un âge avancé de la vie.

b - Le deuxième argument en faveur de la rupture d'un anévrysme artériel dans la veine serait la présence dans certains cas d'un anévrysme de l'artère rénale contro-latérale (66).

Nous sommes cependant étonnés si cette hypothèse était exacte, de voir qu'aucun cas de rupture dans une veine n'ait été signalé dans la thèse de Mme GONTIER sur les anévrysmes de l'artère rénale (27). Cette rupture lorsqu'elle survient se fait dans les voies urinaires ou surtout dans la loge rénale.

c - L'anatomie-pathologique n'apporte aucun argument supplémentaire car lorsque le shunt est établi il existe des remaniements importants des parois vasculaires, probablement en rapport avec les modifications hémodynamiques que crée un sang circulant à forte pression.

d - La confirmation de cette hypothèse ne pourrait être apportée que par la constatation artériographique d'un anévrysme de l'artère rénale qui évoluerait secondairement vers une fistule artério-veineuse.

2 - <u>Les fistules artério-veineuses congénitales</u> :

a - l'aspect cirsoïde de la fistule est en faveur d'une malformation congénitale comme dans le cas des fistules artério-veineuses périphériques, des membres par exemple.

Dans ces dernières l'aspect, cirsoïde cependant, est habituel alors qu'il est rarement observé au niveau du rein.

Nous l'avons retrouvé dans 5 observations seulement : BOIJSEN (6), CRUMMY (13), KARANI (34), SLOMINSKI (62) et notre cas n° 2.

L'extrême latence de ces fistules pourrait s'expliquer par une croissance très lente de petites connections

initiales ou par la mise en jeu secondaire ou complémentaire de ces éléments normaux et ubiquitaires que sont les canaux de Sucquet-Hoyet.

Cette hypothèse a été soulevée pour les fistules artério-veineuses des membres (FONTAINE) (22) car on ne peut admettre une persistante néoformation de fistule artério-veineuse de type congénital malformatif.

Néanmoins, dans aucun des cas de la littérature ni dans nos deux observations, n'a été retrouvée de formation glomique au contact de la fistule artério-veineuse. La seule et unique tumeur glomique du rein semble avoir été observée par SCHWARTZ (cité par TERRACOL (65)) et l'observation dans ses grandes lignes est la suivante : " de vives douleurs survenant par crises necessitent une laparotomie exploratrice. On découvrit au pôle inférieur du rein une tumeur très hémorragique, avec un hématome étendu. On pratique une néphrectomie. L'examen microscopique indiqua : tumeur glomique typique."

En résumé : lorsqu'existe un aspect cirsoïde, l'origine congénitale est probable. Par analogie avec les hypothèses évoquées pour les fistules artério-veineuses périphériques, on peut, peut-être, admettre l'intervention secondaire de canaux anastomotiques de SUCQUET -HOYET.

b - Lorsque l'aspect n'est pas cirsoïde, mais qu'il n'existe que de rares communications entre système artériel et veineux, on ne peut écarter formellement tout de même l'origine congénitale.

Là encore, on peut transposer au niveau du rein ce qui a été dit pour les fistules artério-veineuses périphériques des membres et s'appuyer sur des faits embryologiques : WOLLARD puis SZILAGYL (64) ont établi une corrélation entre le developpement embryologique du système vasculaire et les différents types de fistules artério-veineuses congénitales observées :

Au début du developpement ambryonnaire le système vasculaire est indifférencié, contenant du sang mixte et formé d'un lacis d'espaces sanguins dans le mésenchyme primitif.

Puis, progressivement, l'arbre artériel se différencie. Les espaces sanguins sont alors partiellement absorbés, partiellement regroupés et la séparation entre artère et veine apparait de part et d'autre du système capillaire.

WOOLARD (cité par SZILAGYL) résume ces différentes séquences de la façon suivante, distinguant trois stades :

- 1er stade : correspondant au réseau capillaire indifférencié.
- 2éme stade : réticulaire , consistant en de larges structures plexiformes formées par la coalescence des capillaires originaux .
- 3éme stade : étage vasculaire mature après disparition des éléments primitifs.

Une anomalie du développement peut survenir à chacun de ces stades et donner lieu à une structure anormale macro ou microscopique et on a donc trois grandes variétés de fistules artério -veineuses :

- l'hémangiome qui représente la persistance du 1er stade.
- les fistules réticulaires : un réseau, persistance du stade réticulaire, fait communiquer artère et veine.
- les fistules tronculaires réalisent une communication directe tronculaire entre une artère et une veine. Elle peut être unique ou en échelle.

Cet aspect embryologique de la pathogénie permettrait donc d'expliquer les cas de fistules artério-veineuses du rein , sans aspect circulé, et de les rattacher par conséquent également à une étiologie congénitale.

Tous ces faits ne sont que des hypothèses, élaborées

par transposition au niveau du rein de ce qui a été évoqué pour les fistules artério-veineuses des membres, dont le problème pathogénique est encore en plein remaniement.

CONCLUSIONS

Si les fistules artério-veineuses du rein sont rares, plus exceptionnelles encore sont celles que nous avons appelées "idiopathiques" : nous n'en avons relevé que 16 cas dans la littérature, auxquels s'ajoutent nos deux observations, soit 38 cas au total.

Ces fistules artério-veineuses ont des caractères particuliers :

1° - Sur le plan clinique

a) - la fréquence élevée chez le sujet jeune

b) - la discrète prédominance dans le sexe féminin et au niveau du rein droit

c) - les signes révélateurs sont variables :

- le plus souvent, il s'agit d'une hématurie (47,2 % des cas), isolée ou associée à des douleurs évoquant une colique néphrétique. Son mécanisme est mal connu.
- l'hypertension artérielle est également fréquente (40 % des cas) et est d'autant plus évocatrice que survenant chez un sujet jeune.

La localisation rénale confère à la fisutle artério-veineuse un caractère tout à fait particulier : c'est le seul cas de shunt artério-veineux pouvant être la cause d'une hypertension artérielle.

- l'insuffisance cardiaque enfin peut révéler ces fistules artério-veineuses dont elle est une complication plus qu'un signe.

d) L'examen clinique est dominé par le souffle abdominal, souvent constaté lorsqu'il est recherché systématiquement.

2°- Examens complémentaires

Parmi eux, un seul est absolument indispensable pour affirmer le diagnostic de fistule artério-veineuse rénale : l'artériographie rénale sélective par voie rétrograde qui :

- permet parfois d'objectiver cette fistule
- mais surtout, met en évidence un retour veineux précoce, témoin indirect du shunt entre système artériel et veineux.

3°- Anatomie- Pathologique

Il faut insister sur les difficultés que présente la mise en évidence des shunts entre système artériel et veineux au sein de ces formations vasculaires souvent complexes. Les remaniements des parois vasculaires sont si importants qu'il est le plus souvent impossible d'en préciser le type artériel ou veineux.

Deux aspects peuvent cependant être individualisés :

a) Aspect cirsoïde comportant un lacis vasculaire au sein duquel peuvent exister de multiples fistules, souvent difficiles à retrouver.

b) Aspects sacculaire, de structure plus simple en général, plus fréquemment rencontré.

La méthode de reconstitution graphique, utilisée dans l'un de nos cas, offre un intérêt certain pour la compréhension de l'agencement des différents vaisseaux, mais elle est techniquement difficile à réaliser lorsque les structures vasculaires sont très complexes.

4°- Pathogénie

La pathogénie de ces fistules artério-veineuses dites "idiopathiques" reste inconnue.

Certes l'étiologie congénitale est la plus séduisante et de nombreux arguments plaident en sa faveur :

. il s'agirait d'une anomalie de développement du système vasculaire au stade embryonnaire, anomalie que l'on a déjà incriminée dans l'étiologie des fistules artério-veineuses congénitales des membres.

Vu, le Président de Thèse

L. ORCEL

Vue, le Doyen de la Faculté

G. BROUET

Vu et permis d'imprimer

Le Recteur de l'Académie de PARIS

M. ROCHE

BIBLIOGRAPHIE

1 - ADAMS H.D.

Congenital arteriovenous and cirsoïde anevrysms.
SURG. Gynec. and Obst. - 1951 - 92 - 693-697.

2 - ARMANET C.H. et MAILLARD H.

Fistules artério-veineuses congénitales des membres.
ARCH. Mal. Coeur - Août - 1962 - 866-871.

3 - BARON G.J. and KOENEMANN R.H.

Arterioveinous fistula of the renal vessels - A case report.
RADIOLOGY - January - 1955 - 64 - n° 1 - 85-87.

3 bis - BERNARD E.

Contribution à l'étude des fistules artério veineuses des vaisseaux du rein.
Thése - Paris - 1968.

4 - BLAKE S., HEFFERNANS and Mc CANN P.

Renal arterioveineus fistula after percutaneous renal biopsy.
BRIT. M. J. - 1963 - 1 - 1[illegible].

5 - BOHNE A.W. and HENDERSON G.L.

Intra renal arteriovenous anevrysm case report.
J. Urol. - June - 1957 - 77° - 6 - 818-820

6 - BOLJSEN E. and KOHLER R.

Renal arteriovenous fistula.
Acta Radiol. - 1962 - 57 - 6 - 433-445.

7 - BRINK A.J.

Vascular fistulae (with a report on cases of pulmonary renal and peripheral arteriovenous fistulae).
S. Afr. J. Lab. Clin. Med. - 1960 - 6 - 158-170.

8 - BUISSERET J.

Communications artério-veineuses congénitales.
Acta chirurgica Belgiqa - 1959 - 58 - 431-440.

9 - [illegible]

[illegible] pathologique - Etude par la méthode des injections vasculaires.
Annales d'Anatomie Pathologique - Oct.-Déc. - 1966 - [illegible] - [illegible]

10 - [illegible]

Arteriovenous fistula in [illegible] kidney : cause of acute renal failure and hematuria.
J. Urol. - 1966 - Déc. - 96 - 854-857.

11 - CORMIER J.M., et BENHAMOU G.

Histoire naturelle des anévrysmes artériels et des fistules artério-veineuses.
Rev. du Prat. - 1966 - 16 - 5 - 539-556.

12 - CORMIER J.M., MIGNOT J et MATHEY J.

Syndrome de Klippel-Trénaunay compliqué, par fistules artério-veineuses congénitales multiples.
Ann. Chir. - 1959 - 13 - n° 3-4 - 185-190.

13 - CRUMMY A.B., ATKINSON R.J. and CARUTHERS S.B.

Congenital renal arteriovenous fistulas.
J. Urol. - 1965 - Janv. - 93 - 24-26.

14 - CURRIE J.C.M., THOMAS M.L., PINNINGER J.L.

Congenital intra-renal arteriovenous fistula.
Brith. J. Surg. - 1964 - January - 51 - 1 - 40-44 -

15 - DE ANDRADE J.R.

Idiopathic intra-renal arteriovenous fistula of the kidney.
Canada. Med. Assoc. J. - 25 Féb. - 1967 - 96 - 481-483.

16 - DELARUE J., MIGNOT J. et SORS Ch.

Méthode de reconstitution graphique appliquée à l'étude de la vascularisation sanguine.
C.R. de la Soc. de Biol. - 1953 - 147 - 371-373.

17 - DE VERNEJOUL, JOUVE, HENRY, GERARD, AUGIER, PAYEN et MEDVEDOWSKY.

Fistule artério-veineuse du pédicule rénal. A propos d'une observation suivie de guérison.
Bull. de l'Acad. Nat. de Méd. de PARIS - 1958 - 142 n° 15-16, 450-457.

18 - DOLEZEL S.

Shunts in the human kidney
Revue Can. Biol. - 1965 - 24 - 1 - 71-72.

19 - [illegible] P.

Angionephrography and supra renal angio[illegible].
Acta Radiol. Stock supp. - 1957 - 155 - 9 - 131.

[illegible] - FAURE C., VERSPYCK R., FARMENTY R, SALOMON A.

Les anévrysmes du pédicule rénal (revue générale et présentation de 11 cas).
J. de Radiol. d'Electrologie et de Med. Nucléaire.
1962 - 43 - 583-595.

21 - FEINBERG S.B. and GOLDBERG M.E.

Arteriovenous communication of the kidney in a patient with hypertension.
RADIOLOGY - 1963 - 81 - 601-603.

22 - FONTAINE R., LE GAL Y., KIENY R., BOLLACK C. et [illegible] F..

Les anévrysmes cirsoïdes dans le cadre des fistules artério-veineuses. Apropos de 25 observations personnelles.
Lyon Chirurgical - 1967 (Mai) - 63 - 3 - 332.

23 - FRANK C.W. , WANG H.H., MLAMMERANT J., MILLER R., and WEGMA R.

An experimental study of the immediate hémodynamic adjustment to acute arteriovenous fistulae of various sizes.
J. Clin. Invest. - 1955 - 34 - 722 - 731.

24 - GARRITANO A.P., WOHL G.T., KIRBY C.K. and PIETROLUONGO A.L.

The roentgenographic demonstration of on arteriovenous fistula of the renal vessels.
Amer. J. Roentgen - 1956 - 75 - 905.

25 - GOLD D., LATTS E.M., and WEXLER H.M.

Congenital artériovenous fistulaes of kidney. A case report and review of the literature.
Arch. Intern. Med. - 1965 - 115 - 208-213.

26 - GOMORI P., NAGY Z., ZOLNAI B., and MESZAROS A.

The problem of the arteriovenous anastomoses of the kidney .
Acad
Acta Med. Acad. S. HUNG - 1965 - 21 - 2 - 197.

27 - [illegible]

A propos de deux cas d'anévrysmes de l'artère rénale.
Thèse PARIS - 1967.

28 - GRACE J.T., STAUDITZ W., LESSMANN F. and [illegible]

[illegible]
Arch. Surg. - 1966 - Nov. - 81 - 718-722.

29 - GROSGOGEAT Y., MAURICE P. et DUBOST Ch.

Insuffisance cardiaque par fistule artério-veineuse rénale. Guérison par traitement chirurgical.
Arch. Mal. Coeur - 1961 - 54 - 1150-1155.

30 - HODARA M., FRITEL D., SAMARCQ P., MOURAD J., MILLIEZ P.

Etude anatomo-clinique de 50 observations d'hypertension [illegible] de l'artériographie rénale.
Bull. Soc. Med. Hôp. Paris - 1964 (Juin) - 115
[illegible] - 775.

31 - HOFFMAN H.A. , and FONTOURA H.

Arteriovenous anevrysm of kidney.
J. Int. Coll. Surg. - 1958 - (June) - 29 - 727-733.

32 - HUTCH J.A. and CHISHOLM E.R.

Intrarenal arteriovenous fistula.
J. Urol. - 1962 - Aug. - 88 - 150-152.

33 - JOUVE A., AUGIER P., PAYAN H., GERARD R., MEDVEDOWSKY J.L. et GUILLEMAUD J.

Les communications artério-veineuses rénales.
Presse Médicale - 1958 - 66 - 75 - 1669-1672.

34 - KARANI S., MORRIS L. and RUSSEL I.

Angioma of the renal artery causing hypertension.
Clin. Radiol. - 1962 - 13 - 4 - 287-289.

35 - KELLY D.G.

Renal arteriovenous fistula. Report of four cases and review of the literature.
Brit. J. Urol. - 1967 - April - 39 - 162-169.

36 - KIRBY C.K., NICHOLS W.G., GARRITANO A.P. and coll.

Arteriovenous fistula of the renal vessels, a case report.
Surgery - 1955 - Feb. - 37 - 267-271.

37 - LACHNER H., WALKER W.C. and TILLACK T.W.

Calcified intrarenal arteriovenous fistula, with spontaneous rupture. A case report.
J. Urol. - 1967 - June - 97 - 997-999.

38 - LEPOW H.

Multiple anevrysmal formations , an elstic tissue defect.
Amer. J. Med. - 1958 - 24 - 631-637.

39 - LINDGREN A.

The intra-renal arterial Pattern in the normal and diseaded human kidney. A micro-angiographic and histologic study.
Acta Med. Scand. - 1963 - 174 - suppl. 401.

40 - LONG L., JAVID H. and JULIAN O.C.

Arteriovenous fistula of renal vessels. Report of a case believed to be congenital and review of the literature.
Ann. Surg. - 1964 - 160 - 239-244.

41 - LOVE L., MONCADA R. and LESCHER A.J.

Renal arteriovenous fistulae.
Amer. J. Roentgen - 1965 - 95 - 2 - 364-371.

42 - MALLOY T.R., LEBERMAN P.R. and MURPHY J.J.

Renal arteriovenous fistula.
J. Urol. - 1967 - July - 98 - 1 - 40-43.

43 - MALDONADO J.E., SHEPS S.G. and HARRISSON E.G.

Renal arteriovenous fistula = reversible cause of hypertension and heart failure.
Amer. J. Heart. - 1964 - 37 - 499-513

44 - MANGIARDI J.L. , SANTEMMA E.E. and SULLIVAN J.J.Jr

Arterio-venous fistula of the kidney .
Amer. Heart J. - 1963 - 65 - 549.

45 - MICHIELSEN P; et VERBERCKMOES R.

La circulation rénale.
Actualités néphrologiques de l'Hôpital Necker - Paris - 1966
Editions Médicales Flammarion.

46 - MILLIEZ P. et TCHERDAKOFF Ph.

Les lésions découvertes par l'artériographie rénale du cours de l'hypertension artérielle.
Rev. du Prat. - 1963 - XIII - 4163-4182.

47 - MILLOY F. Jr, FELL E.H., DILLON R.F. and ZAYAS A.M.

Intra renal arteriovenous fistula with hypertensive cardiovascular disease.
Amer. J. Surg. - 1958 - 96 - 8.

48 - NGUYEN-HUU, NGO-GIA-HY and DUR-Hong-HUNG.

Anévrysmes artério-veineux des vaisseaux rénaux, rein en place, leur rôle dans l'hypertension artérielle d'origine rénale.
Presse Médicale - 1959 - 30 Setp.) 67 - 1080-1083.

49 - NOUAILLE J. et GAUTIER M.

Les malformations cardiaques dans le mongolisme.
Rev. du Prat. - 1964 - XIV - 1 - 33.

50 - PAPADOPOULOS C.D.

Renal arterio-venous fistulae = Review of the literature and report of successfully treated case.
Surgery - 1967 - August - 62 - 2 - 2[illegible]-2[illegible].

51 - PALMER J.M. and N CONNOLLY J.E.

Intra renal arterio-venous fistula = Surgical excision under selective renal hypothermia with kidney survival.
J. Urol. - 1966 (Nov.) - 96 - 599-605

52 - PATOIR G. et SPY.

Calcifications rénales d'origine vasculaire.
J. d'Urologie et Néphrologie - 1962 - 68 - 3 - 221-224.

53 - PEARSE R. and MAC MILLAN R.L.

Congenital arteriovenous anevrysm of renal artery.
J. Urol. - 1947 - 58 - 235-238.

54 - RIBA L.W. and SIMON M.P.

Intra-renal arterio-venous fistula treated with partial nephrectomie
J. Urol. - 1967 - Sept. - 98 - 293-295.

55 - RIEDER W.

Der Chirurg. - 1942 - 14 - 609-618.

[illegible] - SAUTER K.E. and SARGENT J.W.

Spontaneaous rupture of intrarenal arterio venous fistula. Report of a case.
J. Urolo. - 1960 - January - 83 - 1 - 17-20.

[illegible] - SCHIEFLEY C.H., DAUGHERTY G.W., GREENE [illegible], and PRIESTLEY J.T.

Arterio venous fistula of the kidney. New observations and report of three cases.
Circulation - 1959 - May - 19 - 662 - 671.

5[illegible] - SCHIEFLEY C.H.

A new clinical syndrome producing hypertension : arterio venous fistula of the kidney.
J. [illegible] - [illegible] - [illegible] - [illegible].

59 - SCHULZE-BERGMAN G.

Über das arterio-venöse aneuvrysm des niere.
Ztsch. Urol. - 1954-47 - 661-668.

60 - SCHWARTS J.W., BORSKI A.A. and JAHNKE E.J.

Renal arterio-venous fistula.
Surgery - 1955 - 37 - 951.

61 - SHARIF K.Y., THALBLUM H., MURDOCK A. DAUGHERTY H.K. and ROBICSEK F.

Hypertensive cardio-vascular disease caused by giant arterio-venous fistula of the kidney.
Angiology - 1967 - August - 18 - 470-475.

62 - SLOMINSKI-LAWS M.D., KIEFER J.H. and VERMEULEN C.W.

Arterio - venous anevrysm of kidney : case report.
J. Urolo. - 1956 - April - 75 - 4 - 586-591.

63 - SMITH G.I., and ERICKSON V.

Intrarenal anevrysm of the renal artery : case report.
J. Urol. 1957 - June- 77 - 6 - 814-817.

64 - SZILAGYL D.E., ELLIOTT J.P., DE RUSSO F.J. and SMITH R.F.

Peripheral congenital arterio-venous fistulas.
Surgery - [illegible] - Jan. - [illegible] - 1 - [illegible].

65 - TERRACOL et AIMES

Les anastomoses artério-veineuses.
1967 - Lib. Maloine - 27, rue de l'Ecole de Médecine-Paris.

66 - THOMAS R.G. , GRIEVE S. and LEWIN B.

Spontaneous renal arterio-venous fistula and controlateral renal artery anevrysm.
Brit. J. Radiol. - 1962 - 35 - 410 - 128-130.

67 - TISSIER G.

Les anévrysmes artério-veineux du pédicule rénal.
Thèse Lyon - 1959.

68 - TWIGG H.L., PRADHAN R. and PERLOFF J.K.

Arterio-venous fistula of the renal vessels . A case report .
Amer. J. Roentgen - 1962 - 88 - 1148-1151.

69 - VARELA M.E.

Avenisma arterioso-venose de los vasos renales y assistolis consecutiva.
Rev. Med. Latino Amer. - 1928 - 14 - 3244.

70 - WILKEY J.L., ROWE F.H. , BROWN J. and GERSACK J.

Intra-renal arterio-venous fistula.
J. Urolog. - 1965 - June - 93 - 663-665.

71 - WATERHOUSE K., WESOLOWSKI S.A. and Mc GOWAN A.J.
Intra-renal arterio-venous fistula : surgical treatment with salvage of the kidney.
J. Urol. - 1964 - Octob. - 92 - 256-260

72 - WOODRUFF M.W. and PHALAKORNKULE S.

Asymptomatic intra-renal arterio-venous fistula.
J. Urol. - 1964 - August. - 92 - 2 - 103-106.

73 - LISON N.L.

Les méthodes de reconstruction graphique en technique microscopique.
Actualités scientifiques et Industrielles - n° 553 - Hermann et Cie - Paris.